

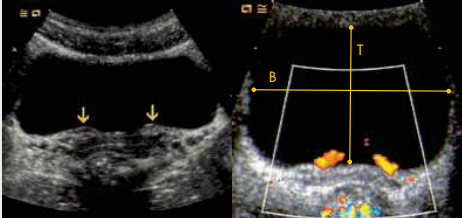
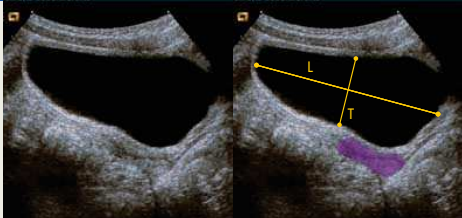
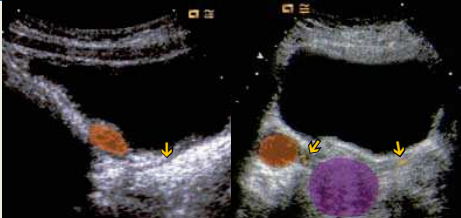
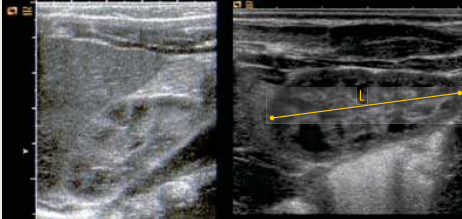
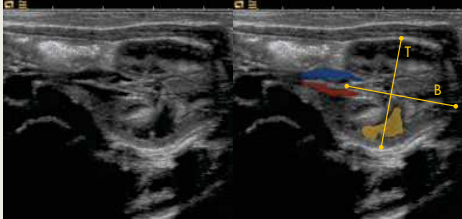
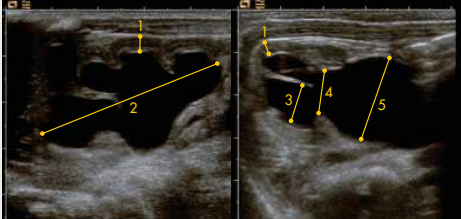
Dokumentations ÖGUM DEGUM Empfehlung

Standarddokumentation der Sonografie des kindlichen Harntraktes

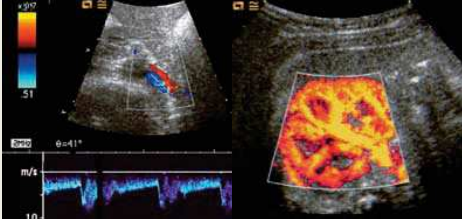
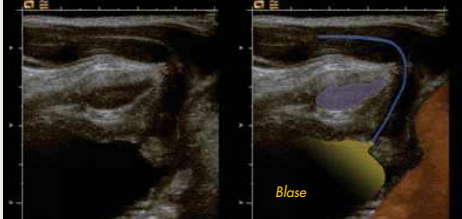

Riccabona M., Schweintzger G., Leidig E., Hahn H., Deeg KH., Feldkamp A.

- Apparative Mindestvoraussetzung:** Curved Array (eventuell Sektor-/Vektorschallkopf); Linearschallkopf
Mindestfrequenz: Neugeborene: 7 MHz, Kleinkinder: 5 MHz, Jugendliche: 3 MHz
Erweiterter Ultraschall: Möglichkeiten zur Farbdopplersonografie (FDS) und PW-Dopplersonografie
Allgemeines: Gute Hydrierung, wenn möglich volle Blase
 Dokumentation jeder Untersuchung. Darstellung und Vermessung pathologischer Befunde in zwei Ebenen
 Beschriftung/Piktogramm.
Seitenidentifikation: **Längsschnitt:** kranial = linke Bildseite, **Querschnitt:** Rückenlage: rechte Körperseite = linke Bildseite
 Bauchlage: rechte Körperseite = rechte Bildseite

Minimaldokumentation: Anforderung für die Standarduntersuchung

 <p>Querschnitt(e) Unterbauch Blasenmessung (Breite, Tiefe) Ostien beidseits Ostien mit Mündungsjets (Farbcodierung bei erweiterter Dokumentation)</p>	 <p>Längsschnitt(e) Unterbauch Blasenmessung (Länge, Tiefe) Uterus</p>	 <p>Längsschnitt Ureter Ureter Ovar</p> <p>Querschnitt Ureter Ureter Ovar Uterus</p>
 <p>Längsschnitt Flanke rechts und links Längsschnitt dorsal rechts und links Von ventral oder dorsal oder Flankenschnitt mit Längenmessung</p>	 <p>Querschnitt rechts und links Standardmessung im Querschnitt (Breite und Tiefe) Nierenarterie Nierenvene Markpyramide Von ventral oder dorsal oder Flankenschnitt</p>	 <p>Messungen bei Längsschnitt 1 Parenchymdicke eventuell: 2 Länge des Nierenbeckens</p> <p>Hydronephrose Querschnitt 1 Parenchymdicke 3 Kelchweite 4 Nierenbeckenweite intrarenal 5 Nierenbeckenweite extrarenal</p>

Erweiterte Dokumentation: Wie Normalbefund + gezielte Zusatzschnitte + weitere Zugangswege und Methoden

 <p>Querschnitt(e) Oberbauch Dopplersonografie Querschnitt(e) Oberbauch Dopplersonografie FDS: Arteria renalis mit Flusskurve Vena renalis amplitudenkodierte FDS: Vaskularisation des Nierenparenchyms</p>	 <p>Längsschnitt transperineal Blasenhalz Urethra Symphyse Rektum</p>	 <p>Kontrastmittelgestützte Miktionsurosonografie (Sono-MCU) Querschnitt Unterbauch kontrastmittelgefüllte Harnblase und Ureter Längsschnitt Flanke kontrastmittelgefülltes, dilatiertes Hohlsystem bei VUR IV°</p>
---	--	---

Bei Erstvorstellung ist die Untersuchung des gesamten Abdomens empfohlen (abdominelle Übersichtssonografie) – siehe "Standarddokumentation der Sonografie des kindlichen Abdomens".

Mit freundlicher Unterstützung von

SIEMENS

medical

Erweiterte Harntraktsonografie

Restharnbestimmung mit erneuter Beurteilung des Nierenbeckenkelchsystems
 Doppleruntersuchung: Uretermündungsjet, Vaskularisation des Nierenparenchyms; Nierenarterien und -venen (Gefäßanatomie und Flussrichtung) falls notwendig Winkelkorrektur (>20°) für Messungen (Vs, Ved, RI, TAV)
 Transperinealer Zugang: bei männlichem Säugling mit Blasenpathologie und erweiterten Ureteren, sowie bei Intersex und anogenitalen Fehlbildungen
 Gegebenenfalls Miktionsurosonografie mit US-Kontrastverstärkern und 3D-Ultraschall

Weitere Details: siehe „Merkblatt“ und unter www.oegum.at und www.DEGUM.de

Kontaktadresse: ÖGUM, Arbeitskreis für Sonografie im Kindesalter, ÖGUM-Geschäftsstelle, Neutorgasse 9/2a, A-1010 WIEN und Prof. Dr. M. Riccabona, Univ. Klinik für Radiologie, klin. Abteilung für Kinderradiologie, Universitätsklinikum Graz, Auenbruggerplatz, A-8036 Graz